三愛病院 さいたま市・浦和
トワーム小江戸病院

三愛病院では、不眠症の原因の一つとされている睡眠時無呼吸症候群について、最新機器によるポリソムノグラフィー検査を行っている。また、松弘会グループのトワーム小江戸病院に導入したMRI3.0テスラを活用し、脳神経外科手術をはじめとする高度な医療を提供し、地域医療に貢献している。

海老原　彰
トワーム小江戸病院　脳神経外科部長

えびはら・あきら●1998年、高知医科大学卒業。自治医科大学を経て、トワーム小江戸病院脳神経外科部長。医学博士。日本脳神経外科学会認定脳神経外科専門医

小原 琢磨
三愛病院　脳神経外科部長

おばら・たくま●1990年、浜松医科大学卒業。06年、三愛病院に勤務、脳神経外科部長。埼玉医科大学総合医療センター非常勤講師。自治医科大学付属埼玉医療センター脳神経外科非常勤医師。日本脳神経外科学会認定脳神経外科専門医

済陽　輝久 理事長

わたよう・てるひさ●1975年、東邦大学医学部卒業。78年まで同大学整形外科に勤務。日赤医療センター麻酔科、磯子中央病院勤務を経て、85年に三愛病院設立。97年、医療法人社団松弘会理事長

不眠症の原因の一つ 睡眠時無呼吸症候群

済陽　睡眠時無呼吸症候群（SAS）は、睡眠中に呼吸が止まる、または浅く、弱くなり、それによって日常生活にさまざまな障害を引き起こす疾患です。

海老原　SASは、不眠症の原因の一つとされています。

済陽　三愛病院では、ポリソムノグラフィー（PSG）という最新機器を設置し、より精密なSAS検査を行っています。睡眠の状態を調べるために脳波や眼球運動、呼吸状態、心電図、下肢の動き、血液中の酸素など、さまざまな生体信号を測定するためセンサーを装着します。これにより無呼吸の程度、酸素の低下状態をはじめ、睡眠の深さや分断の有無、不整脈の有無、不眠症を始めとする睡眠障害の有無を診断します。

海老原　SASは、脳卒中にもリスクの一つとして入っていますから、早期発見が大事です。

済陽　トワーム小江戸病院では、MRI3・0テスラを今年1月に導入しました。これにより頭部のストローク撮影がわずか5分40秒という短い時間で撮影でき、超早期段階の脳梗塞、脳出血、脳腫瘍、脳動脈瘤など、さまざまな病態を即座に診断でき、一刻も早く治療の方針を決定できるようになりました。

とにかく患者に低侵襲のMRI3・0テスラ

小原　これまでのMRIは、どちらかといえば解剖学的な画像が主で、脳のどこに何があるか、その血管や神経との関係はどうなのかなどを診断するのに重きを置いていました。脳の血流や脳細胞の状態を見るのは、PET検査やSPECT検査、脳血管撮影（DSA）などを組み合わせて診断していました。そのため、正確な診断および治療開始までである程度時間が必要でしたが…。

海老原　DSAはカテーテルを入れて検査をするのですが、その場合、動脈硬化部位の血栓がはがれて脳梗塞を起こしたりする合併症の心配がありました。カテーテルは、検査が終わって圧迫止血し、数時間安静が必要となるなど、患者さんにかける負担が大きい検査といえます。その点、MRI3・0は、いろいろな種類の検査ができて、今まで見えていなかったものが見えるようになりました。脳血流はカテーテルなしで見ることができます。

小原　PET検査やSPECT検査、血管撮影は、造影剤の注入が必要になります。そのため、アレルギーの方や腎臓の悪い方など、どうしても検査の制限がかかってしまうのです。その点、MRI3・0は造影剤なしで、それら各種の検査が簡便にできてしまいます。

MRI3.0の画像

■3D-ASL（非造影）
3D-ASLで脳血管障害における血行動態の評価が可能。また、腫瘍の血管塞栓術または放射線治療前後の効果判定にも適用が考えられている

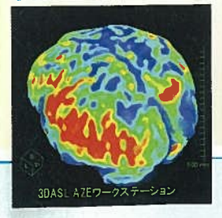

■MR DSA（造影）
脳の血流の流れが明確にわかり、腫瘍の血管の取り込みや脳動静脈奇形を動画による評価が可能になった

■頭部MRA（非造影）
立体画像化された脳血管。0.5㎜の細い血管の穿通枝や脳動脈瘤、血管の狭窄が鮮明に評価できる（同一人物）

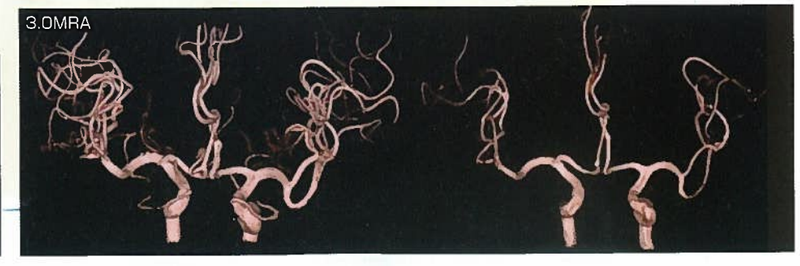

トワーム小江戸病院のMRI3.0テスラを活用 脳神経外科治療や認知症診断に威力を発揮し地域医療に貢献

トワーム小江戸病院スタッフのユニフォーム

金子　樹里
トワーム小江戸病院　放射線技師

かねこ・きさと●2003年、中央医療技術専門学校卒業後、三愛病院勤務。10年、トワーム小江戸病院勤務放射線科MRI室担当技師

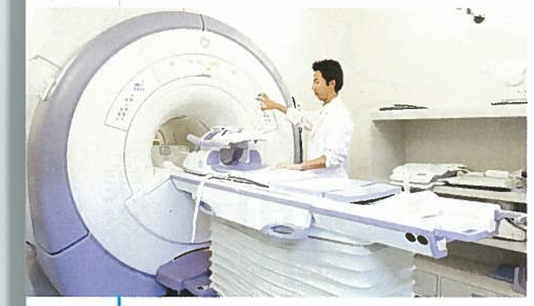

トワーム小江戸病院で稼働しているMRI3・0テスラ

認知症の患者の新しい検査の流れ

海老原　研究段階ですが、MRSで海馬と密接な関係にある後部帯状回を撮影し、アルツハイマー病の診断ができるようになりました。

金子　3D-ASLで脳血流動態の評価ができ、SWANにて1㎜程度の微小出血を評価でき、認知症の診断に役立っています。

小原　認知症の患者さんの新しい検査の流れが、トワーム小江戸病院から世の中に発信していけるんじゃないかと思っています。新しい発見や治療が、将来、そういったところから出てくる可能性が高いでしょう。

トワーム小江戸病院と三愛病院が連携し

小原　3Dの画像でイメージ化し、術前検討を行うというのが、脳外科の学会で一つの流れになっています。当院ではMRI3・0を用いて血管、腫瘍、神経を重ねて3Dの画像にし、術前検討に利用しています。

海老原　画像が本当にきれいになり、撮影時間も短くなりました。

金子　同じ画像を撮る時間は半分近く短縮されました。15分程度で終わる検査もあります。認知症の患者さんは、息止めができない人が大半ですが、短時間で撮影でき、しかもプロペラというソフトで患者さんが動いても修正できるというのが素晴らしいですね。

小原　悪性脳腫瘍の診断にも効果を発揮するでしょう。放射線治療を行った後、果たしてそれが脳腫瘍の再発か放射線壊死か脳梗塞かの判断がむずかしかったのですが、MRSで腫瘍の代謝活動を調べることにより診断がしやすくなりました。

金子　細かくスライスできることで、腫瘍や梗塞、血管の関係も立体的に表現できます。

海老原　今までは手術で摘出しないとわからない場合もありましたが、今は術前の評価として見当がつくようになりました。

小原　トワーム小江戸病院には脳外科の海老原先生が放射線技師の金子さんたちと協力しながら、脳外科医の立場で診断をしていただいています。MRI3・0の稼働で、脳の解剖学的な把握はもちろん、機能面の理解に力を発揮しています。

済陽　これからもトワーム小江戸病院と三愛病院の連携を強化していきます。7月23日には「トワーム小江戸病院夏祭り」として、病院内敷地で「小江戸花火大会」を開催します。患者さんやその家族、地域の人たちとの交流を図りながら、地域医療に貢献していきます。

取材／秋山晴康

■DWIBS（非造影）
拡散強調画像でPETに似た画像が得られ、全身の腫瘍精査などが可能になった

■MRS（非造影）
MRSで細胞の複数の代謝物を測定することで、mI(myo-inositol)の値によって、認知症の早期発見が可能になった

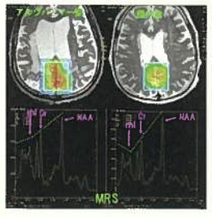

■SWAN（非造影）
磁化率を強調させるSWAN画像の撮影も可能に。ヘモジデリンの沈着による磁場の乱れを画像化し、主に頭部領域における微小出血を検出。1㎜以下の出血痕が3倍程度の黒い点となって描出される

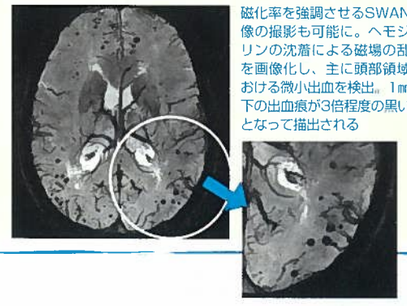

企画・制作 IKAアド／TEL.03-5652-3327

infomation

■三愛病院
〒338-0837 埼玉県さいたま市桜区田島4-35-17
診療科目：外科、整形外科、脳神経外科、内科、循環器内科、皮膚科、消化器内科、リハビリテーション科、放射線科、形成外科、消火器外科、泌尿器科、麻酔科（済陽輝久）、呼吸器外科、歯科、リウマチ科、心臓血管外科
診療時間：平日 9:00〜17:00/土 9:00〜12:00　休診日：日・祝
TEL：048-866-1717(代)　FAX：048-866-1865
URL：http://www.sanai.or.jp

■トワーム小江戸病院
〒350-0848
埼玉県川越市下老袋490-9
TEL：049-222-8111（代表）
FAX：049-222-8128
•画像のご相談は TEL.049-222-8156（放射線科MRI室）
•入院、外来予約・ご相談は TEL.049-222-8123（インフォメーションセンター）
URL：http://www.towarm.com/coedo

ワークステーションの動画がみられます◀